- Copyright - Il Pensiero Scientifico Editore downloaded by IP 216.73.216.169 Sun, 13 Jul 2025, 08:08:31

Dissezione del setto interventricolare: una rara complicanza meccanica postinfartuale

Maria Luisa Gianfaldoni, Elisa Salvetti, Andrea Cecchi, Massimiliano Nieri, Anna Monopoli, Claudia Arlotta

Divisione di Cardiologia, Ospedale San Giuseppe, Empoli (FI)

(G Ital Cardiol 2009; 10 (11-12): 742-743)

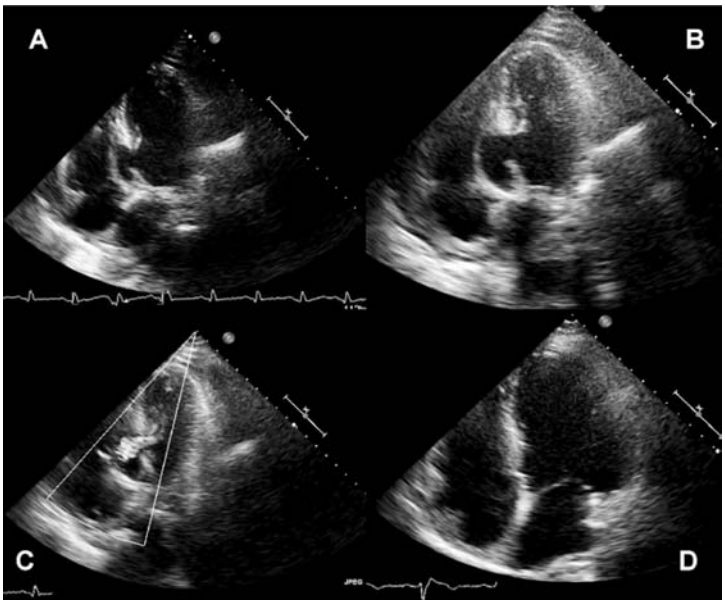

© 2009 AIM Publishing Srl

Ricevuto il 22 aprile 2009; accettato il 9 giugno 2009.

Per la corrispondenza:

Dr.ssa Maria Luisa Gianfaldoni

Divisione di Cardiologia Ospedale San Giuseppe Viale Boccaccio 50053 Empoli (FI) E-mail: ml_gianfa@yahoo.it

Soggetto di sesso maschile, di anni 44, fumatore, è giunto alla nostra osservazione per progressiva dispnea da sforzo, insorta da circa 1 mese dopo un episodio simil-influenzale, e riscontro di soffio olosistolico a tonalità rude 4/6 secondo Levine al centrum cordis, non preesistente. Nell'anamnesi non sono stati rilevati episodi di dolore toracico. All'ingresso l'ECG mostrava tachicardia sinusale (frequenza cardiaca 103 b/min), onda Q con alterazioni dei recuperi ventricolari in D3 ed aVF; l'esame obiettivo confermava i reperti ascoltatori cardiaci in presenza di rantoli bibasilari e normali valori pressori (120/90 mmHg). L'eco-color Doppler immediatamente eseguito ha evidenziato un'acinesia della parete inferiore, con conservata funzione ventricolare sinistra (frazione di eiezione 65%), la presenza di una cavità accessoria ovale delimitata dal versante endocardico del setto interventricolare destro, riferibile ad un'ampia dissezione del setto interventricolare posteriore basale; al color Doppler è stata rilevata la presenza di un largo jet ad alta velocità riferibile a shunt sinistro-destro verso la cavità ovale in corrispondenza dell'ampio difetto del setto interventricolare posteriore basale delle dimensioni di circa 3 cm e la presenza di un altro jet ad alta velocità di minori dimensioni riferibile ad uno shunt sinistro-destro fra la cavità accessoria e la camera ventricolare destra per la presenza di un difetto di circa 1 cm; normali le dimensioni e la funzione del ventricolo destro (pannelli A-C). L'indagine coronarografica ha documentato un'occlusione al terzo tratto dell'arteria coronaria destra, senza riabitazione anterograda, in assenza di stenosi critiche dell'arteria coronaria sinistra. Dopo posizionamento di contropulsatore aortico il paziente è stato sottoposto ad intervento di riparazione del difetto interventricolare con pericardio bovino e bypass aortocoronarico con graft ve-

- Copyright - Il Pensiero Scientifico Editore downloaded by IP 216.73.216.169 Sun, 13 Jul 2025, 08:08:31

noso su coronaria destra. Il pannello D mostra un'immagine ecocardiografica dopo l'intervento chirurgico. Il decorso postoperatorio è stato privo di complicanze ed il paziente è stato dimesso in condizioni cliniche stabili.

La dissezione del setto interventricolare è una rara complicanza dopo un infarto miocardico acuto, trauma toracico, endocardite, pericardiocentesi, rivascolarizzazione miocardica percutanea o chirurgica, o in presenza di un aneurisma del seno di Valsalva. In letteratura sono descritti casi sporadici di dissezione e rottura del setto interventricolare con formazione di una camera accessoria con e senza shunt sinistro-destro, che possono complicare il decorso di un infarto miocardico inferiore o, meno frequentemente, anteriore. L'esordio clinico può essere estremamente variabile, da drammatici quadri clinici caratterizzati da shock cardiogeno a forme caratterizzate da una progressiva evoluzione verso uno scompenso cardiaco congestizio. In assenza di rottura del setto interventricolare e di shunt sinistro-destro il decorso clinico può essere silente. L'opzione chirurgica è inevitabile in presenza di compromissione emodinamica, mentre non è ancora definita nei soggetti asintomatici con isolata dissezione del setto interventricolare. Nel nostro paziente è ipotizzabile che la formazione di un ematoma intramiocardico dopo un misconosciuto evento coronarico acuto, la successiva evoluzione aneurismatica con formazione di una cavità accessoria e di uno shunt sinistro-destro possano costituire la sequenza di eventi di questa rara complicanza meccanica postinfartuale.